Ein Fall

von

hämorrhagischer Pericarditis.

Inaugural-Dissertation

zur Erlangung der Doktorwürde

in der

Medizin, Chirurgie und Geburtshilfe.

Unter dem Präsidium

des

Herrn Geheimen Rat

Professor Dr. von Ziemssen

der

hohen medizinischen Fakultät in München vorgelegt

von

Max Bedall,

Assistenzarzt II. Klasse im k. b. 2. Infanterie-Regiment.

München 1887.

Kgl. Hof-Buchdruckerei von E. Mühlthaler.

Ein Fall

von

hämorrhagischer Pericarditis.

Inaugural-Dissertation

zur Erlangung der Doktorwürde

in der

Medizin, Chirurgie und Geburtshilfe.

Unter dem Präsidium

des

Herrn Geheimen Rat

Professor Dr. von Ziemssen

der

hohen medizinischen Fakultät in München vorgelegt

von

Max Bedall,

Assistenzarzt II. Klasse im k. b. 2. Infanterie-Regiment.

München 1887.

Kgl. Hof-Buchdruckerei von E. Mühlthaler.

Digitized by the Internet Archive
in 2026

https://archive.org/details/IA41548316_0119

Seinem lieben Vater

in

dankbarer Verehrung

gewidmet

vom

Verfasser.

Benützte Literatur.

Schmidt's Jahrbücher der Medizin, Band 20. Heft 1. Jahrgang 1837. Beiträge zur Erkenntniss und Behandlung einiger Krankheiten des Herzens und der Arterien von Dr. Ebers in Breslau.

Schmidt's Jahrbücher 1842. Band 33. Über *Pericarditis exsudativa sanquinolenta* und *Morbus cardiacus* der Alten von Dr. Seidlitz in Petersburg.

Schmidt's Jahrbücher 1867. Band 135. Heft 7. *De la péricardite hemorrhagique* par le Dr. Armand Debest de Lacrovsille, interne en Médecine et en Chirurgie de Hopitaux de Paris.

Medizinische Zeitung Russlands 1847. Nr. 21—25. Bemerkungen über *Morbus cardiacus (Pericarditis scorbutica)* und über die Paracentese des Herzbeutels in demselben, von Dr. A. Kyber.

Virchow, Archiv für pathologische Anatomie 1856. Band IX. Heft 3. Beiträge zur Physiologie und Pathologie des Herzens von Dr. H. Bamberger in Würzburg.

Allgemeine Wiener Medizinische Zeitung 1862. Nr. 24—32. Duschek, *Pericarditis exsudativa.*

Handbuch der speziellen Pathologie und Therapie von R. Virchow 1864. V. Band. 2. Abteilung.

Bouchut, *Endopéricardite et myocardite.* Gaz. des hôp. 1873.

Handbuch der allgemeinen Therapie von Ziemssen 1876. VI. Band.

Paracentesis of the Pericardium. *A. Considerations of the Surgical Treatment of Pericardial Effusions* by John B. Roberts A. M., M. D. Philadelphia 1880.

Unter hämorrhogischer Pericarditis versteht man diejenige Form der Herzbeutelentzündung, bei welcher das entstandene Exsudat ausgesprochen blutig gefärbt ist. Es ist diese Erkrankung ziemlich selten. Als primär sind nur wenige auf traumatischem Wege entstandene Fälle zu verzeichnen; meist tritt die hämorrhagische Pericarditis sekundär auf, und zwar kann sie da entstehen, wie die Pericarditis überhaupt, durch Übergreifen eines Entzündungserregers aus der Nachbarschaft, wie dies bei Klappenfehlern am linken Ostium venosum besonders bei Kindern der Fall ist, als namentlich im Gefolge von verschiedenen Allgemeinerkrankungen, bei welchen die Ursache der Entzündung vielleicht in einer Veränderung der Blutbeschaffenheit zu suchen ist. Hieher gehören vor Allem wohl die Fälle, welche bei akuten und chronischen Formen des Morbus Brightii vorkommen, sodann die bei allgemeiner Tuberkulose und Carcinose, ferner die bei chronischem Alkoholismus entstandenen.

Einen Fall letzterer Art möchte ich gleich an dieser Stelle kurz erwähnen. Er betraf einen 38jährigen Kutscher, Martin O., der am 17. Dezember 1880 auf von Ziemssens Klinik zuging. Derselbe, der starkes Potatorium zugestand, war bis zum vorhergehenden Jahr angeblich gesund; damals von Atemnot und Kopfschmerz befallen, erholte er sich wieder, bis er zur vorgenannten Zeit neuerdings Atemnot, Husten,

Schmerzen im Hinterkopfe bekam und deshalb im Spitale Hilfe suchte. Bei der Untersuchung zeigte sich: Livide Lippen, äusserst kleiner, intermittierender Puls (116), Atmung sehr frequent, keine Oedeme. Auf den Lungen nirgends Dämpfung, verschärftes Atmungsgeräusch, Rhonchi. Die Herzdämpfung hat die Form eines grossen Pericardialexsudates, reicht nach oben bis zur Höhe des zweiten Intercostalraumes, nach rechts $4^1/_2$ cm über dem rechten Sternalrand, nach links bis zur Axillarlinie, Herztöne dumpf, aber rein. Im zweiten Intercostalraume links ein inspiratorisches (extrapericardiales) Reibegeräusch. Leber der Palpation und Perkussion nach bedeutend vergrössert, ebenso die Milzdämpfung. Albuminurie. Der Patient starb nach 5-tägigem Spitalaufenthalt und ergab die Obduktion: Fettige Degeneration des Herzens, hämorrhagische Pericarditis (1400 gr). Stauungsleber und Niere.

Wenn wir nach der kurzen Beschreibung dieses ziemlich seltenen Falles wieder zu unserm Ausgangspunkt zurückkehren, so finden wir ferner, dass ein verhältnismässig grosses Kontingent diejenigen Fälle hämorrhagischer Pericarditis liefern, die Skorbut und Morbus maculosus begleiten; ja sie tritt in manchen Gegenden, wie z. B. an der russischen Ostseeküste zur wärmeren Jahreszeit epidemienweise auf, was Kyber in seinen Bemerkungen über Morbus cardiacus (medizinische Zeitung Russlands 1847 Nr. 21) beschreibt. Die Krankheit betrifft im Allgemeinen mehr die älteren Leute und hat jedenfalls das männliche Geschlecht stärker an ihr zu leiden; die skorbutische Form aber befällt die Leute im kräftigsten Mannesalter, und scheinen besonders die Seeleute eine gewisse Disposition dazu zu haben.

Die Krankheit ist schon lange bekannt und finden wir sie bei Caelius Aurelianus (de morbis acutis et chronicis c. XXXI und XXXII) unter dem Namen Morbus cardiacus. In der Mitte dieses Jahrhunderts wurde sie mehrfach in den russischen Küstenländern gesehen, und führt sie hier verschiedene Bezeichnungen z. B. Pericarditis exsudativa sanquinolenta, Pericarditis scorbutica.

Der anatomische Befund bei hämorrhagischer Pericarditis ist verschieden je nach der Ausdehnung, der Dauer, der Menge des Exsudates und nach dem gleichzeitigen Vorhandensein anderer Krankheiten. Subserosa und Serosa sind fast immer mehr oder minder gequollen, die Oberfläche der Serosa kann sammtartig getrübt aussehen. Die Exsudatlagen können fest an der Serosa haften und in diesen einzelnen Schichten nur einige verteilte Blutpunkte zu sehen sein; in anderen Fällen ist das Exsudat dünnflüssig mit Blutcoagulis vermischt; wieder bei andern Obduktionen besonders bei an Tuberkulose Verstorbenen findet man das Exsudat nur hämorrhagisch gefärbt, während in einzelnen Fällen es den Anschein wie reines Blut hat. Die Menge dieses Exsudates ist ebenfalls sehr verschieden, — Kyber gibt in einem seiner Fälle 6½ Pfund an — der Herzbeutel ist dann sehr erweitert, dabei meist verdickt. Auch die Farbe des Exsudates zeigt verschiedene Abstufungen: vom blutrot bis schmutzigbraun. Bei gleichzeitiger Tuberkulose findet man in den verschiedenen Exsudatschichten und dem verdickten Pericard zahlreiche Tuberkel eingelagert.

Das Herz liegt meistens rückwärts und unten im Herzbeutel, manchmal wird es durch Verwachsungen in anderen Lagen fixiert Sehr oft wird der Herzmuskel in Mitleidenschaft gezogen und gibt Virchow bei einem Manne, der vorher scheinbar ganz gesund war und nach 17tägiger Krankheit starb, wobei Pericarditis zwölf Tage lang konstatiert war, folgenden Befund an: Der Herzbeutel enthielt eine dünne blutrot aussehende Flüssigkeit in der Menge von 16 Ccm, in der das Mikroskop jedoch keine Blutkörperchen mehr nachwies, indem vielmehr der Eintritt kadaveröser Veränderungen durch die Anwesenheit langer Vibrionen, durch die Entwicklung von Ammoniak und vielleicht auch durch den geringen Gehalt an Leucin angezeigt wurde. Die Oberfläche des Herzbeutels war durch dicke Fibrinlagen, die sich nur gewaltsam von der Wand abtrennen liessen, sehr rauh. Das Herzfleisch im Ganzen erschien schlaff, blass und fleckig, aber

bei genauerer Untersuchung ergab sich, dass unter der ganzen Ausbreitung des Pericardeums die äusserste Lage der Muskulatur ein blassgelbes trübes Aussehen angenommen hatte. Die Dicke dieser Schichte betrug 1 — 1 1/2 — 2 Linien, und sie wurde besonders deutlich, wenn man einen dünnen, mit Essigsäure behandelten Schnitt zwischen zwei Gläsern drückte und bei durchfallendem Lichte betrachtete. Die mikroskopische Untersuchung zeigte, dass innerhalb dieser Schichte sämmtliche Primitivbündel eine so vollständige Fettmetamorphose eingegangen waren, dass auch nicht das mindeste von der innern Struktur noch zu erkennen war. Gegen die Tiefe hin nahm diese Verfettung allmälig ab, jedoch fand sich kein Teil des Herzfleisches, der ganz frei von Fettkörnchen im Innern der Primitivbündel gewesen wäre. Gegen die Oberfläche hin stiess man auf wuchernde Bindegewebslagen, die in das verdickte Pericard und die scheinbar fibrinöse Lage übergingen und die voll von zahllosen, dicht gedrängten, in Teilung begriffenen Kern- und Zellenmassen steckten. An den Herzklappen wurden, entsprechend schon bei Lebzeiten bemerkten Geräuschen, überall leichte, frische Erkrankungen der Klappenstämme gefunden.

Diese von aussen nach innen am Herzmuskel fortschreitende Verfettung wurde namentlich bei hämorrhagischer Pericarditis in der Mehrzahl der Fälle beobachtet, und ist sie sicher einer der Faktoren, welche den meist ungünstigen Verlauf dieser Fälle bedingen. Die grössere Zahl der Fälle stirbt unter den Erscheinungen der Herzinsufficienz. Besonders oft tritt diese Degeneration des Herzens bei chronischem Verlaufe auf, zu dem die hämorrhagische Pericarditis ohnedies tendiert.

Die Herzdegeneration wurde von manchen Autoren dem hohen Fieber zugeschrieben, aber das Fieber an sich dürfte diese Wirkung kaum haben (Cohnheim, Bauer), vielmehr ist bei hochfebrilen Krankheitsprozessen die parenchymatöse Degeneration Folge infektiöser Prozesse.

Fast immer tritt in Fällen von hämorrhagischer Pericarditis der Tod ein, woran wohl zum Teil die begleitende

und die Grundkrankheit, öfters der chronische Verlauf die Schuld trägt. Nur ein kleiner Rest bleibt für diejenigen Fälle, in denen das Exsudat zur Resorption gelangt; es finden sich Verklebungen durch fibrinöse Exsudate, teils beginnende Verwachsungen, durch welche das Exsudat eingekapselt wird.

Auch die Veränderungen am Herzmuskel können bis zu einem gewissen Grade sich zurückbilden; manchmal tritt Hypertrophie ein nach vorhergegangener Dilatation. Bei den skorbut'schen Formen gibt Kyber folgenden Befund an: Der Herzbeutel stellt eine bläuliche, gespannte Blase vor, die in chronischen Fällen verdickt ist. Das Zellgewebe ist sehr fettreich. Bei der Incision stürzt sich eine dünne undurchsichtige, dunkelrot bis schwärzlich gefärbte Flüssigkeit in einer Menge von 3 — 8 Pfund mit beigemischtem Blutfaserstoff entgegen. Die innere Fläche des Herzbeutels zeigt bald dickere, bald dünnere Schichten eines zimmtroten Exsudates. Dieselben Schichten finden sich auch um das Herz selbst gelagert. Dieses selbst ist blass, welk, verfettet, das Endocard livid gerötet.

Die Symptomatologie der hämorrhagischen Pericarditis ist eine sehr verschiedene, nur die physikalischen Symptome geben im allgemeinen das gleiche Bild und zwar dasjenige, welches wir bei den verschiedenen Formen der Herzbeutelentzündung zu finden gewohnt sind.

Es kommt hier sehr viel darauf an, ob sich die Entzündung rasch oder innerhalb längerer Zeit entwickelt, ob die Exsudatmenge nur gering oder eine massenhafte ist. Auch die Menge des in den Herzbeutel ergossenen Blutes ist von Wichtigkeit, sieht man doch zuweilen rasch Anämie eintreten und ist gerade die Anämie, die Entfärbung des Kolorits, das Abblassen der Schleimhäute mit ein Beweis auf einen stattgehabten Bluterguss. Ferner ist von Belang der Charakter der zu grunde liegenden Krankheit, die Beteiligung des Herzmuskels. Man kann im allgemeinen folgende zwei Bilder beobachten: Das eine, wie es nach akuten Infektionskrankheiten und besonders bei Disposition zu allgemeiner hämorrhagischer Diathese vorkommt, zeigt sich ungefähr folgendermassen:

Nach einem heftigen Fieberanfall entsteht im Verlaufe von oft nur wenigen Stunden der Erguss im Pericard. Der Kranke ist verstimmt, klagt über ihn beängstigende Brustbeklemmung und Spannung in der Herzgegend. Der Schlaf ist unruhig; die Haut ist gerötet, meist trocken, oder von klebrigem Schweisse bedeckt; der Puls ist sehr veränderlich. Der Kranke liegt vorzugsweise auf der linken Seite. Die Zunge, die bis jetzt noch rein und trocken war, wird kühl und weiss; meist herrscht Obstipation. Harnabsonderung ist sehr gering, zuweilen ganz aufgehoben. Der Patient hat starkes Verlangen nach kalten Getränken. Das Fieber nimmt zwei bis drei Tage mit abendlichen Exacerbationen zu, morgens treten manchmal leichte Remissionen ein, so dass sich der Patient etwas leichter fühlt. Aber bald kehrt das alte Bild wieder, der Herzschlag ist flatternd, sehr frequent; der Puls wird immer schwächer oder hört ganz auf, die Wärme wird geringer, die Brustbeschwerden steigern sich; das Atmen geschieht nur noch oberflächlich, es ist keuchend. Der Kranke klagt über grossen Druck im Epigastrium. Sein ganzer Körper wird ödömatös, die Jugularvenen sind strotzend gefüllt. Gewöhnlich bleibt der Kranke bis zu seinem Tode bei vollem Bewusstsein. Sehr selten tritt eine Besserung ein und bilden sich in diesen Fällen die einzelnen Erscheinungen langsam zurück. Doch tritt auch hier häufig noch ein neuer Anfall auf, dem der geschwächte Kranke erliegt.

Anders ist der Verlauf der Herzbeutelentzündung, wie sie bei chronischen Herzfehlern, bei Morbus Brigthii, bei Lungenphthisis oder Carcinomatose der Nachbarschaft sich einstellt. Meist achtet der Kranke nur auf das schon längere Zeit bestehende Übel und schiebt die Schuld seiner beschleunigten Herzthätigkeit und die geringen Schmerzen beim Atmen auf das alte Leiden, bis der Arzt bei einer wiederholten Untersuchung die vergrösserte Herzdämpfung und das pericardiale Reibegeräusch bemerkt.

Meistens ist in diesen Fällen die fettige Entartung des Herzmuskels schon so weit vorgeschritten, und treten die

Zeichen der Myodegeneration cordis ein, so dass der Kranke bald von seinem Leiden durch den Tod erlöst wird.

Die Untersuchung ergibt Folgendes: Durch den Erguss wird der Herzbeutel ausgedehnt; dadurch kann bei jugendlichen Individuen, bei denen der Thorax noch nachgiebig ist, eine Hervorwölbung (Voussure) entstehen. Bei grösseren Exsudatmengen wird durch Ausdehnung des Pericardiums die Lunge von der Brustwand vorne verdrängt. Auf diese Weise kommt eine Vergrösserung der Herzdämpfung zu stande, die obere Grenze wird nach dem zweiten, ja sogar dem ersten linken Intercostalraum verschoben; nimmt das Exsudat noch an Masse zu, so kann das Zwerchfell herabgedrängt und das Epigastrium wie eine Geschwulst hervorgewölbt werden. Durch die Volumzunahme des Herzbeutels nach rückwärts erfährt besonders der linke untere Lungenlappen eine ziemlich starke Kompression, es entsteht an dieser Stelle gedämpfter Schall, nur die Stimmvibrationen sind verstärkt.

Das Herz selbst nimmt, entsprechend seiner Schwere, die tiefste Stelle im Herzbeutel ein, wenn es nicht durch frühere Verwachsungen in eine andere Lage fixiert wird. Der Herzstoss wird nach unten und meist nach aussen verschoben und ist bedeutend schwächer. Durch die Kontraktion des Herzmuskels wird die Exsudatmenge in Bewegung versetzt, so dass man anstatt des Herzstosses eine fortschreitende Undulation fühlt.

Ein wichtiges Zeichen der bestehenden Pericarditis bei noch bestehendem Herzstoss ist die Vergrösserung der Herzdämpfung über den Herzstoss nach aussen. Bei geringerer Menge der pericardialen Flüssigkeit kann die Herzdämpfung je nach der Lage des zu untersuchenden Kranken einigermassen ihren Platz verschieben. Die Herztöne sind manchmal, wenn das Herz nicht hypertrophisch oder in lebhafter Kontraktion ist, kaum mehr zu hören; lässt man den zuvor liegenden Patienten jetzt aufsitzen, so können sie vielleicht wieder hörbar werden. Häufig werden die Herztöne durch das pericardiale Reibegeräusch undeutlich gemacht, das bald mehr

oder minder stark sein kann, und hie und da seine Lage wechselt.

De Diagnose auf hämorrhagische Pericarditis kann mit Sicherheit nur durch die Punktion des Pericardiums gestellt werden. Doch darf man auf blutige Beschaffenheit des Exsudates mit ziemlicher Wahrscheinlichkeit in den Fällen schliessen, wo sich Pericarditis im Zusammenhange mit den Erscheinungen der Hämophilie, des Skorbuts oder des Morbus maculosus Werlhofii zeigt. Ferner muss man daran denken, bei den durch lang dauernde Krankheiten herabgekommenen Patienten, sei es nun, dass sich die Herzbeutelentzündung im Gefolge von Tuberkulose und Carcinom, oder dass sie sich bei Morbus Brigthii oder Myodegeneratio cordis nach Abusus spirituosorum, oder nach schweren Infektionskrankheiten sich entwickelte; ferner ist jedenfalls ein rasches Abblassen des Patienten im Zusammenhang mit raschem Zunehmen der Dämpfungslinie ein für die Diagnose wertvolles Zeichen.

Die hämorrhagische Pericarditis lässt im allgemeinen eine schlimme Prognose stellen. Meistens ist das Causalleiden zu einem solchen Grade vorgeschritten, dass eine Besserung nicht zu erwarten ist, oder der Herzmuskel ist so degeneriert, dass auf diese Weise das letale Ende herbeigeführt wird. Wieder andere Fälle zeigen solch massenhaftes Exsudat, in vielen Fällen fast reines Blut, dass Störungen in der Zirkulation veranlasst werden, die nicht mehr zu kompensieren sind. Relativ günstig sind nur die akut mit mässiger Exsudatmenge verlaufenden Fälle, indem hier manchmal vollständige Resorption eintritt, oder die Flüssigkeit verdickt und abgesackt wird.

Hier anschliessend möchte ich einen Fall hämorrhagischer Pericarditis erwähnen, der im Dezember v. Js. am hiesigen Krankenhause zur Beobachtung kam.

H. M., 15 Iahre alt, Dienstmagd aus Thanberg, seit drei Jahren in München, trat am 12. Dezember vorigen Jahres in das Krankenhaus l. I. ein. Sie gab an, dass ihre Mutter an einem Bruchleiden gestorben sei; ihr Vater und ihre fünf Geschwister seien am Leben und ganz gesund. Auch sie sei immer gesund und ziemlich kräftig gewesen, von überstandenen Kinderkrankheiten sei ihr nur Friesel erinnerlich. Die Menstruation sei vor einem Jahre eingetreten und seitdem immer regelmässig gewesen.

Seit fünf Wochen fühle sie sich unwohl und seien ihre Hauptklagen allgemeine Mattigkeit und Müdigkeit; es stellten sich darauf stechende Schmerzen in der linken Thoraxseite ein, die ihr besonders beim Atmen grosse Schmerzen verursachten. Von dieser Zeit an nahm der Appetit rasch ab, die Schmerzen wurden von Tag zu Tag ärger und die Mattigkeit nahm so überhand, dass Patientin gezwungen war, sich zu legen. Sie liess nun den Arzt rufen, der linksseitige Lungenentzündung diagnostizierte; sie bekam Senfblätter und eine Arznei, worauf die Schmerzen nachliessen. Von da ab blieb sie acht Tage im Bette liegen; später lag sie nur mehr einzelne Stunden des Tages. Von der verordneten Arznei gebrauchte sie zwei Gläser voll, doch musste sie regelmässig sofort, nachdem sie dieselbe genommen, wieder erbrechen. Sie setzte darauf die Medizin aus, doch auch jetzt erfolgte fortwährend Erbrechen, sobald sie die geringste Nahrung oder einen Schluck Wasser zu sich genommen. Nachdem keine Besserung eingetreten, sucht sie am 12. Dezember 1886 Hilfe im Spitale. Sie klagte besonders über ihre Schmerzen beim Atmen, starken Hustenreiz, über heftigen Kopfschmerz und über das sie furchtbar quälende Erbrechen.

Die Untersuchung ergab folgendes: Der Körper ist ziemlich kräftig gebaut, für das Alter gut entwickelt; das Aussehen ist etwas anämisch, das Auge hat nur wenig Glanz und liegt tief in der Augenhöhle, die Schleimhäute sind ziemlich blass. Die Respiration ist oberflächlich und coupirt, sehr frequent; der Puls ziemlich voll, gespannt und bis auf 108 Schläge in seiner Frequenz erhöht. Hauttemperatur ist bedeutend erhöht. Die rechte Lunge zeigt vorne in der Mitte etwas höheren Schall; links hinten besteht in der ganzen Ausdehnung mehr oder minder deutliche Verkürzung. Die Auskultation ergibt beim Exspirium schwaches Bronchialatmen, während das Inspirium noch vesikulären Charakter hat. Die Herzdämpfung ist sehr vergrössert und von ausgesprochen dreieckiger Gestalt, namentlich auch hoch hinaufragend. Während der Spitzenstoss an normaler Stelle zu fühlen ist, reicht der linke Dreiecksschenkel bis zur linken Axillarlinie, der rechte Dreiecksschenkel geht weniger schräge bis zur rechten Parasternallinie; im Sitzen ist die Figur etwas grösser. Appetit ist vollkommen aufgehoben; aus Furcht vor Erbrechen nimmt die Patientin gar nichts zu sich. Die Zunge zeigt schleimigen Belag. Druck in der Magengegend, namentlich links vom Processus xyphoideus ist sehr schmerzhaft; auch die Lebergegend ist sehr druckempfindlich (durch Fortleitung auf das Zwerchfell?). Der Harn ist dunkelgelblichrot, stark sedimentierend (beim Stehen zeigt sich das Ziegelmehlsediment), er ist von saurer Reaktion, eiweissfrei, ohne Gallenfarbstoff. Sein spezifisches Gewicht beträgt durchschnittlich 1030.

Die Verordnung besteht in aufgelegter Eisblase auf Herz und Kopf, Kampheremulsion und starkem Wein.

Am nächsten Tage klagt Patientin über Pelzigsein des linken Armes, er sei so schwer, dass sie ihn kaum heben könne. Der Arm fühlt sich kühler an als der rechte und ist etwas geschwellt. Patientin hatte drei Stühle. Sonst ist der Zustand der gleiche.

Die Nacht vom 13. zum 14. verbrachte Patientin vollkommen schlaflos und klagte sie immer über den heftigen

drückenden Schmerz in der linken Brustseite. Am Morgen fühlt sie sich etwas leichter, ist aber sehr matt. Das Erbrechen dauert fort. Die Auskultation ergibt auf der linken hinteren Thoraxseite in der Mitte deutliches Bronchialatmen. Bei Tag trat eine Darmentleerung (ziemlich diarrhoisch) ein. Abends $4^1/_2$ Uhr war die Pulsfrequenz 132 Schläge per Minute. Die Patientin bekam Kampherinjektionen.

Die Nacht auf den 15. Dezember zeigte dieselbe Schlaflosigkeit. Am Morgen klagt Patientin über drückende Schmerzen im Epigastrium, die Atemnot steigert sich fortwährend, in Folge dessen wechselt Patientin nunmehr beständig ihr Lager, bald sitzt sie und stützt beide Arme auf, bald warf sie sich unruhig im Bette herum und schrie auch laut auf, die Atemnot erreichte den höchsten Grad, die Cyanose nahm rasch zu; die Extremitäten wurden allmälig merklich kühler. Der Puls ist flatternd; seine Frequenz ungefähr 130 per Minute. Eine genaue Untersuchung ist wegen der furchtbaren Unruhe nicht mehr vorzunehmen. Gegen Abend stellen sich zeitweilig Delirien ein, die Kranke wirft sich fortwährend im Bette umher; erst gegen Mitternacht wird sie ruhiger, der Atem setzt manchmal ganz aus; um $2^1/_2$ Uhr morgens am 16. Dezember erfolgte der Tod.

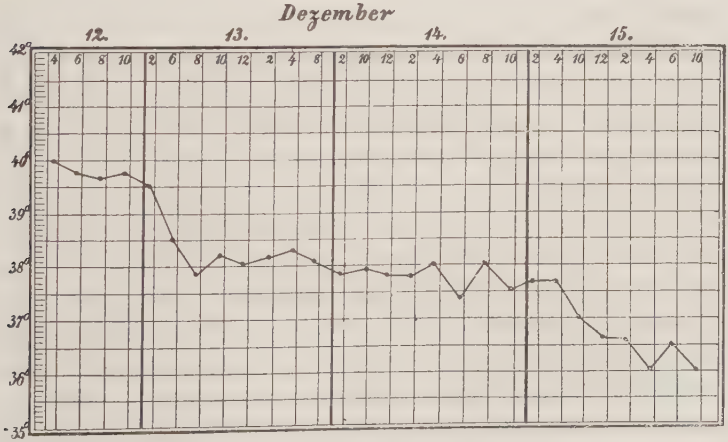

Die klinische Auffassung des Falles war folgende: grosses Perikardialexsudat im Anschlusse an eine Pneumonie der linken Seite; das hohe Fieber, das zu Anfang der Beobachtungen bestand und dann rasch absank, wurde mit der Pneumonie in Zusammenhang gebracht, ebenso die Verdichtungserscheinungen im Bereiche des linken Unterlappen.

Die 29 Stunden nach dem Tode vorgenommene Obduktion ergab folgenden Befund: Der Körper ist für sein Alter (15 Jahre) kräftig gebaut; die Haut ist blass, zeigt reichliche Todenflecke; Todenstarre ist gelöst. Die Conjunctiva ist blass, Pupille erweitert; die Lippen cyanotisch mit Excoriationen bedeckt, Fettpolster gut entwickelt; Muskulatur kräftig von braunroter Farbe.

Bei Eröffnung der Bauchhöhle findet sich ungefähr $^1/_2$ Liter einer gelben, serösen, mit zarten Fibrinflocken gemischten Flüssigkeit.

Zwerchfellstand rechts 5. Rippe; links oberer Rand der 7. Rippe. Leber ist nach abwärts gedrängt, und reicht ungefähr handtellerbreit über den Schwertfortsatz. Magen liegt handgross vor. Colon herabgedrängt. Serosa des Peritoneums glatt und durchsichtig. Bei Eröffnung der Brusthöhle zeigt sich der Herzbeutel enorm vergrössert, $1^1/_2$ mannshandgross vorliegend; die Lungen, besonders die linke, sind stark retrahiert. Beim Einschneiden des Herzbeutels stürzt eine grosse Menge (zwei Liter) dunkelroter mit Fibrinflocken gemischter ziemlich dünner Flüssigkeit, offenbar aus Blut bestehend, hervor; die rechte Herzhälfte scheint wenig gefüllt; Vorhof flach von mässigem Umfange. Linke Lunge ist bedeutend verkleinert, das Volumen auf ein Drittel reduziert. In den unteren Partien fühlt sie sich derber an, dieselben sind fast luftleer. Das Gewebe ist schlaff, collabiert. In den grossen Bronchien findet sich mit Blut vermischter zäher Schleim. Die Pleura ist durchsichtig, am Unterlappen etwas milchig getrübt. Die Schleimhaut schwach gerötet, die Lungenarterien sind leer. Gewicht 270 gr. Rechte Lunge ist relativ grösser als die linke, doch im Querdurchmesser ebenfalls ver-

kleinert. Sie fühlt sich derb an. Pleura gehörig, im Unterlappen leicht getrübt. Am Zwerchfell sind einige Petechien; Blutgehalt ist gering. Die oberen Teile sind braunrot, die unteren heller. Der Mittellappen ist stark ödematös, wenig lufthaltig. Unterlappen zeigt mässigen Saftgehalt; der untere Rand ist atelektatisch. In den Arterien finden sich sparsame Gerinnsel. Bronchien gehörig. Gewicht 450 gr. Das Herz ist von mässigem Umfange, das Epicard allenthalben mit einer trüb braunroten, feinzottigen Auflagerung bedeckt, deren Dicke sehr gering ist. Nur über dem rechten Herzen ist sie etwas dicker (2 — 3 mm), die tieferen Schichten sind fest mit dem Epicard verwachsen. Das parietale Herzbeutelblatt zeigt ähnliche Veränderungen, jedoch sind die Auflagerungen weniger dick, an einzelnen Stellen sind sie deutlich hämorrhagisch gefärbt. Die Klappen sind schlussfähig. Im rechten Ventrikel fast kein Inhalt. Sein Lumen ist ungefähr hühnereigross; Endocard gehörig, ebenso die Klappen. Der Muskel ist mit einer 4 mm dicken Fettschichte bedeckt. Der Muskel selbst ist verdünnt, sehr blass und brüchig. Trabekel und Papillarmuskeln atrophisch. Die Höhe des Ventrikels beträgt 7, Pulmonalumfang 7, Ventrikeldicke 0,5 cm, Vorhof dilatiert sonst gehörig.

Linker Ventrikel leer, Lumen klein, Endocard und Klappen gehörig. Muskel ist blass, grau, schlaff und brüchig. Ventrikelhöhe beträgt 7, Aortenumfang 6, Ventrikeldicke 1,2 cm, linker Vorhof ist leer, sonst gehörig.

Milz hat eine Länge von 14 und eine Breite von 6 cm. Gewicht 125 gr. Die Kapsel ist gehörig. Parenchym wenig blutreich, von livider bräunlicher Farbe. Beim Schneiden findet man sie von gewöhnlicher Konsistenz, Schnittfläche ist netzartig graugefleckt.

Leber ist etwas vergrössert; Kapsel gehörig; Farbe teilweise livid, im übrigen blass. Das Gewebe schneidet sich derb. Blutgehalt ist gering. (Blut dringt nur aus den grösseren Gefässen.) Zeichnung ist deutlich. Die Farbe muskatnussähnlich; die Centren der Acini sind bräunlich, periphere

Teile hell braungelb, netzartig gezeichnet. Beim Uberstreifen bedeckt sich das Messer mit einer dünnen Fettschicht. Gallenblase enthält eine geringe Menge grünlich-schwarzer, zäher Galle.

Rechte Niere ist wenig vergrössert, von ziemlich derber Konsistenz. Die Kapsel lässt sich leicht abziehen; Oberfläche teils braungrau, teils cyanotisch, Blutgehalt ist mässig. Auf der Schnittfläche erscheinen Rinde und Mark deutlich getrennt. Pyramiden von der blassgrauen Substanz deutlich abgegrenzt.

Linke Niere äusserlich wie die rechte etwas dicker. Oberfläche und Parenchym wie rechts, nur etwas blutreicher. Pyramiden deutlich abgegrenzt. Beide Nieren wiegen 285 gr. Im Magen findet sich eine geringe Menge ($^1/_3$ Liter) schwärzlich braunroter, aus verändertem Blute bestehender Inhalt. Der Magen ist etwas erweitert. Die Schleimhaut ist trübgrau, teilweise etwas gerötet. Im Fundus sind die Falten blutig imbibiert. Schleimhaut mit zähem Schleim bedeckt, besonders in der Pylorusgegend.

Pankreas ist derb, etwas geschwellt.

Die Darmwandung lässt sich leicht schneiden. Im Dünndarm sparsam gallig gefärbter Inhalt. Im Dickdarm wenig Kot. Die Darmschleimhaut ist etwas gerötet.

Innere Genitalien in gehöriger Lage.

Am linken Ovarium, an einem 5 cm langen Stiele, findet sich eine kirschgrosse mit serösem Inhalt gefüllte Cyste. Ovarien von mässigem Umfange. Uterus klein.

Die Leichendiagnose lautet: Allgemeine Anämie. Subakute hämorrhagische fibrinöse Pericarditis mit massenhaft blutig serösem Exsudate. Beginnende Organisation der tieferen Schichten. Atrophie des ganzen Herzens. Atelektase der unteren Lungenpartien, besonders links. Eitrige Bronchitis. Beginnende Muskatnussleber. Cyanose und leichte Induration der Nieren (Stauungsniere). Bluterguss in den Magen.

Der Fall ist ein seltener, da ein grosses Pericardialexsudat von dem Aussehen reinen Blutes im Anschlusse an

eine Pneumonie — ein anderes ätiologisches Moment liess sich nicht auffinden — gewiss zu den grössten Ausnahmen gehört. Genaueres über die Krankheitserscheinungen, wie sie vor dem Eintritte der Kranken in die Anstalt bestanden, liessen sich leider nicht in Erfahrung bringen. — Eine Frage, die sich hinterher aufdrängte, ist die, ob unter solchen oder ähnlichen Umständen eine Punktion des Herzbeutels gemacht werden solle oder nicht. Diese Frage lässt sich nun bei dem gegenwärtigen Stande recht schwer beantworten.

Indessen dürfte gerade dann, wenn die Probepunktion die Gegenwart eines derartigen stark hämorrhagischen Exsudates ergibt, die Punktion kontraindiziert sein, da voraussichtlich gerade diese Art von Exsudat sich wohl wieder rasch ersetzen würde, so dass eine Besserung auf diesem Wege kaum zu erwarten wäre.

Allerdings wurde auch in einzelnen Fällen, wo hämorrhagische Pericarditis konstatiert war, die Paracentese, die ja schon vor 200 Jahren vorgeschlagen wurde, mit Glück ausgeführt. Einige Zeit lang wurde sie besonders von Seidlitz und Kyber empfohlen, und gerade in den drei Fällen, die Kyber ausführlich beschreibt, hatte sie glückliches Resultat. Die Kranken fühlten nach der Operation bald Erleichterung, die Angst liess nach; aber eben sehr selten war diese Besserung anhaltend. Meist kam das Exsudat rasch wieder; so finden wir in einem von Bouchut beschriebenen Fall, dass achtmal die Paracentese gemacht werden musste, wobei zweimal das Herz ohne Schaden angestochen wurde. Es wurde auch das Einspritzen von Tinctura Jodi versucht, doch ohne Erfolg.

Wir sind also auf eine allgemeine Behandlung angewiesen. Vor allem ist absolute Ruhe notwendig. In den Fällen wo das Fieber hohe Grade erreicht, das Herz in rascher Thätigkeit, der Puls beschleunigt und voll ist, wird man Digitalis und Antipyretica versuchen; man gibt dem Kranken die Eisblase auf die Herzgegend, stillt seinen quälenden Durst, sorgt für leichte und regelmässige Darmentleerung; ist der

Schmerz sehr gross, so wird man die Narkotika in kleiner Dosis dem Kranken nicht versagen.

In den mehr chronischen Fällen kann man die mildern Diuretika, Digitalis in kleinen Dosen, Kal. acet. versuchen. Auch Jodtinktur äusserlich und Kali jodat innerlich kann man verwenden. Später gibt man Eisen und Chinapräparat, und sucht die Kräfte durch leicht verdauliche Nahrung zu erhalten und wo möglich zu fördern.

Bei grosser Herzschwäche wird man die Excitantien in ausgedehntestem Masse verordnen. Meistens wird nicht mehr viel zu erreichen sein.

Am Schlusse der Arbeit möchte ich nicht unterlassen, Herrn Professor Dr. Bauer für die liebenswürdige Überlassung dieses interessanten und lehrreichen Falles, sowie für seine gütigen Aufschlüsse meinen besten Dank auszusprechen.